

---

# Неинвазивные методы диагностики в оценке эффективности наружной терапии хронических воспалительных дерматозов

Н.Н. ПОТЕКАЕВ<sup>1</sup>, О.В. ЖУКОВА, Н.Н. ЛУКАШЕВА, А.Ю. ОВЧИННИКОВА, Ю.А. САПОЖНИКОВА

Московская медицинская академия им. И.М. Сеченова

## Non-invasive methods of skin diagnostics for the evaluation of efficiency of external therapy of chronic inflammatory dermatoses

N.N. POTEKAEV, O.V. ZHUKOVA, N.N. LUKASHEVA, A.YU. OVCHINNIKOVA, YU.A. SAPOZHNIKOVA

I.M. Sechenov Moscow Medical Academy

---

При оценке эффективности терапии заболеваний кожи находят свое применение методы неинвазивной диагностики — конфокальная лазерная оптическая сканирующая микроскопия (КЛОСМ) и ультразвуковое дермасканирование, позволяющие визуализировать морфологическую структуру слоев кожи. Авторами проведена оценка эффективности, переносимости и безопасности крема мометазона фууроата (*Унидерм*) в наружной терапии псориаза и атопического дерматита с применением неинвазивных методов диагностики — ультразвукового дермасканирования и КЛОСМ.

*Ключевые слова:* конфокальная лазерная оптическая сканирующая микроскопия (КЛОСМ), ультразвуковое дермасканирование, псориаз, атопический дерматит, терапия, Унидерм.

Non-invasive diagnostic methods are extensively employed to evaluate the efficiency of therapy of skin diseases. They include confocal laser optical scanning microscopy (CLOSM) and ultrasonic dermascanning that make it possible to visualize the morphological structure of different skin layers. Using these techniques, we assessed efficiency, tolerance, and safety of the mometasone furoate cream (*Uniderm*) applied for the external treatment of psoriasis and atopic dermatitis.

*Key words:* confocal laser optical scanning microscopy (CLOSM), ultrasonic dermascanning, psoriasis, atopic dermatitis, therapy, Uniderm.

---

В настоящее время наиболее распространенными хронически рецидивирующими заболеваниями являются псориаз и атопический дерматит (АД). Названные заболевания представляют серьезную проблему для пациентов, снижают качество их жизни, ограничивают профессиональные возможности. С трудностями в ряде случаев сталкиваются и врачи, когда предпринимаемые ими усилия в терапии данных дерматозов не приносят должного результата. В то же время среди всех имеющихся в арсенале дерматологов средств наружной терапии глюкокортикостероиды (ГКС) являются наиболее активными противовоспалительными препаратами, рациональное и своевременное применение которых — важная часть комплексной терапии, а при легких формах заболевания они могут применяться в качестве монотерапии. Уменьшение выраженности негативных субъективных ощущений (зуд, жжение и др.) под влиянием местного лечения ГКС, а в дальнейшем и

их исчезновение, благоприятно отражается на общем и психоэмоциональном состоянии пациентов.

В последние годы при оценке эффективности терапии заболеваний кожи находят применение методы неинвазивной диагностики — конфокальная лазерная оптическая сканирующая микроскопия (КЛОСМ) и ультразвуковое дермасканирование, позволяющие визуализировать морфологическую структуру слоев кожи.

Благодаря неинвазивному характеру этих методов исследования они могут с успехом применяться для динамического наблюдения за эволюцией патологического процесса в коже, а также для оценки адекватности терапевтического воздействия и в случае необходимости дополнительной его коррекции у дерматологических больных, в том числе у больных АД.

В связи с изложенным нами была проведена оценка эффективности, переносимости и безопас-

ности крема мометазона фууроата (*Унидерм*) в наружной терапии псориаза и АД с применением неинвазивных методов диагностики — ультразвукового дермасканирования и КЛОСМ.

Проводимая нами терапия АД и псориаза являлась комплексной и включала диету; применение системных лекарственных препаратов, входящих в стандарты лечения данных нозологий (дезинтоксикационные, антигистаминные, гипосенсибилизирующие, седативные, ангиотропные, нормализующие обмен веществ и т.д.), а также наружную терапию.

#### Терапия АД кремом *Унидерм*

Препарат применяли в группе из 20 пациентов (11 мужчин и 9 женщин) в возрасте от 19 до 67 лет с установленным диагнозом АД и показателем индекса SCORAD от 19,2 до 45,3. Длительность заболевания варьировала от 2 до 30 лет. Из сопутствующих заболеваний у больных отмечались артериальная гипертензия, язвенная болезнь желудка в стадии ремиссии, хронический гастрит в стадии ремиссии, дискинезия желчевыводящих путей, бронхиальная астма.

Тяжесть кожных и субъективных проявлений, а также эффективность терапии оценивали по шкале SCORAD (Scoring of Atopic Dermatitis).

Полный курс лечения прошли все 20 пациентов. Ни у одного из них не было зарегистрировано нежелательных явлений, а также клинически значимых отклонений в лабораторных показателях до и после терапии кремом *Унидерм*.

После 3 применения крема *Унидерм* у всех наблюдаемых больных АД отмечалось существенное снижение индекса SCORAD (рис. 1).

Переносимость препарата оценивалась врачом и пациентом во всех случаях как хорошая и очень хорошая. Не было зафиксировано ни одного нежелательного явления. Все пациенты отмечали высокую эффективность наносимой мази (регресс кожных проявлений после 1-й недели применения составил от 29 до 60%), а также быстрое купирование зуда и нормализацию сна уже после 1-й недели терапии и полное отсутствие субъективных проявлений после окончания курса.

У 12 (60%) из 20 больных наблюдалась полная клиническая ремиссия, у 8 — значительное улучшение кожного процесса (регресс кожных проявлений составил больше 75%, в большинстве случаев сохранялась лишь незначительная сухость кожи, не требующая дальнейшего применения крема *Унидерм*; рис. 2). Максимальная длительность применения препарата составила 21 день, минимальная — 14 дней.

**Результаты УЗИ кожи у больных АД в процессе терапии препаратом *Унидерм*.** При обследовании больных АД до лечения с помощью метода ультра-

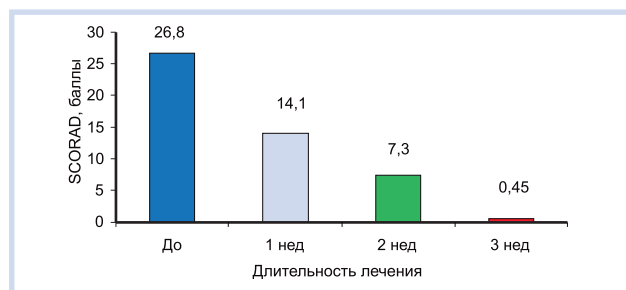


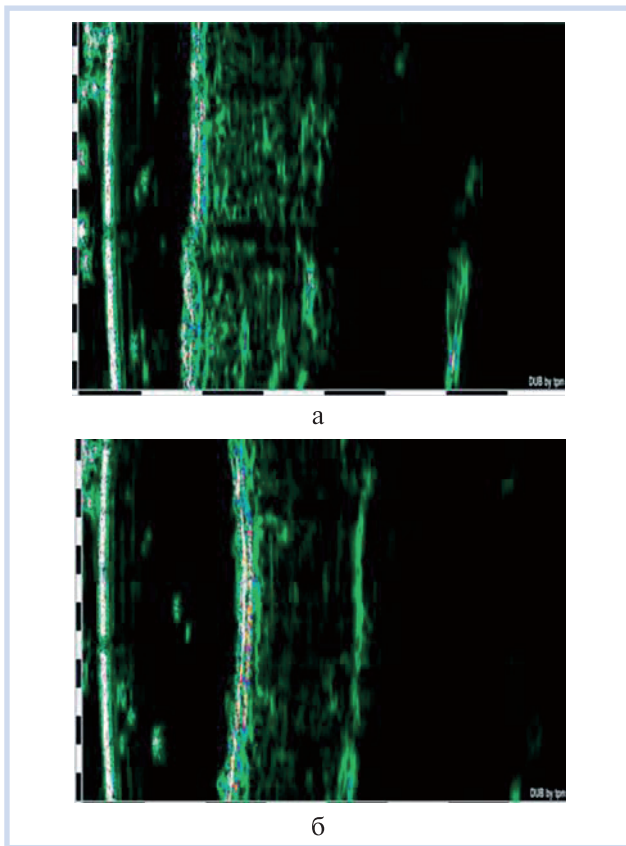
Рис. 1. Динамика усредненных показателей SCORAD в процессе лечения.

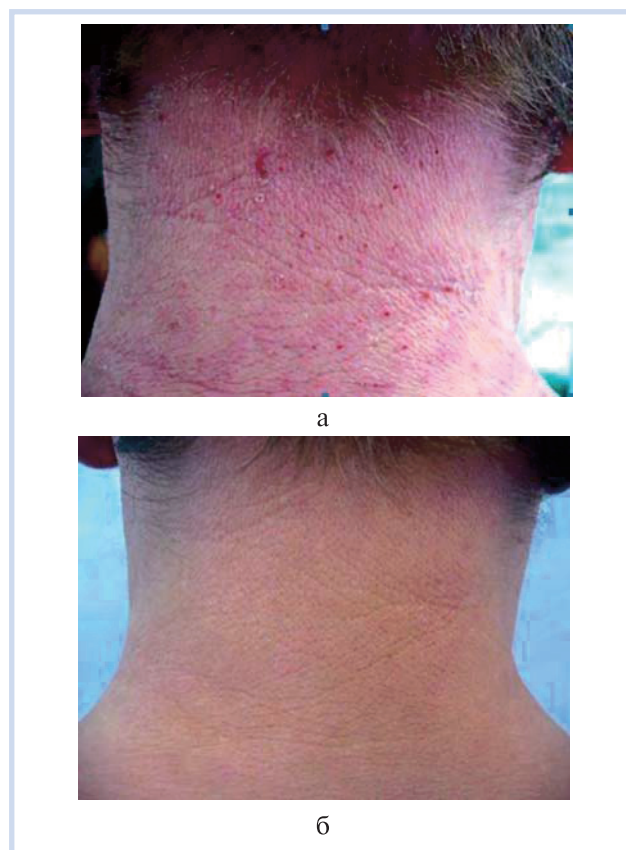

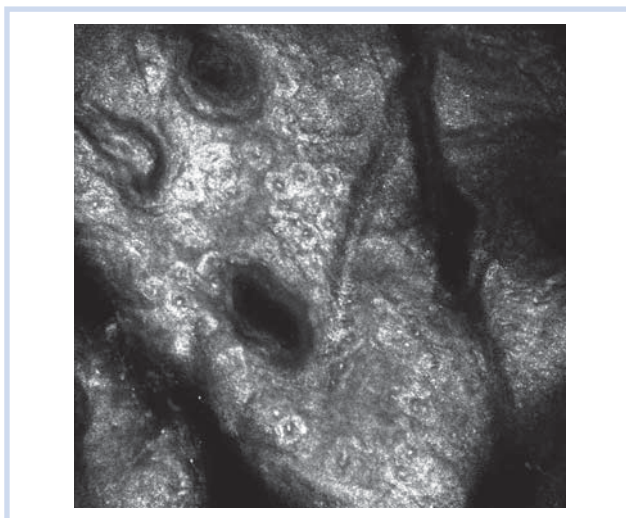
Рис. 2. Больной atopическим дерматитом, 36 лет.

а — до лечения; б — через 3 нед после терапии препаратом *Унидерм*.

звуковой диагностики были выявлены следующие ультразвукографические характеристики: толщина эпидермиса равномерная (305 мкм) — не изменена по сравнению со здоровой кожей. Проведение эхосигналов от поверхности в дерму не прерывается. Внутренний контур эпидермиса ровный. Отграничение эпидермиса от дермы четкое. Толщина дермы: максимальная 2094 мкм, минимальная 1742 мкм, средняя 1918 мкм. По сравнению со здоровой кожей толщина не изменена. Акустическая плотность дермы при АД в зависимости: верхних слоев — 20 баллов, нижних слоев — 15 баллов; средняя плотность дермы — 15 баллов (рис. 3, а).



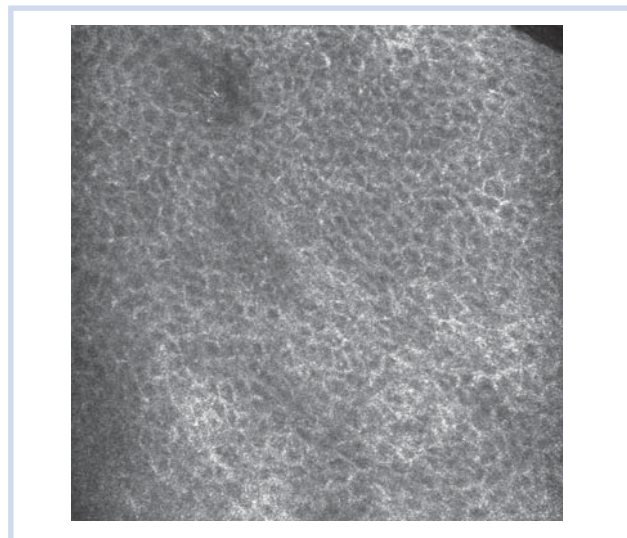
**Рис. 3.** Данные ультразвуграфии кожи больного АД.  
а — до лечения; б — после терапии препаратом *Унидерм*.



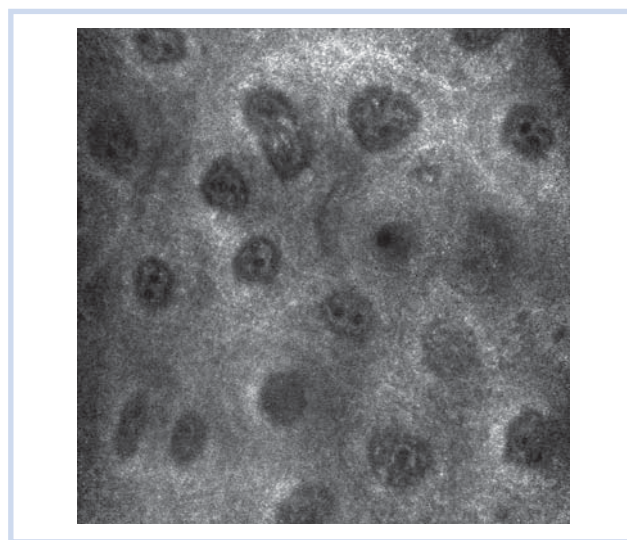
**Рис. 4.** Паракератоз.

После применения крема *Унидерм* показатели плотности дермы подверглись изменениям: акустическая плотность верхних слоев дермы снизилась и составила 10 баллов, нижних слоев — 6 баллов, средняя плотность дермы — 9 баллов (рис. 3, б).

**Результаты КЛОСМ кожи у больных АД в процессе терапии препаратом *Унидерм*.** В остром периоде АД было выявлено нарушение отражательной способности рогового слоя эпидермиса (изображался



**Рис. 5.** Шиповатый слой. Спонгиоз.



**Рис. 6.** Расширенные капилляры сосочкового слоя дермы.

темным, серым, на его фоне определялись отдельные ярко-белые включения, которые соответствовали чешуйкам на поверхности кожи). Слои эпидермиса располагались волнообразно (в виде гребней) по отношению к поверхности кожи, что на конфокальных снимках выглядело в виде чередования темных и более светлых участков в форме полос. Хорошо визуализировались утолщение рогового слоя — гиперкератоз, увеличение количества рядов зернистого и шиповатого слоев (акантоз), паракератоз (наличие клеток с палочковидными ядрами; рис. 4), спонгиоз (расширенные ярко светящиеся межклеточные промежутки за счет скопления жидкости; рис. 5), папилломатоз, увеличение количества меланина («меланиновых шапочек») в клетках базального слоя по периферии старых лихенифицированных очагов, расширение капилляров дермы и отек дермы периваскулярного характера (рис. 6).






Рис. 7. Зернистый слой.

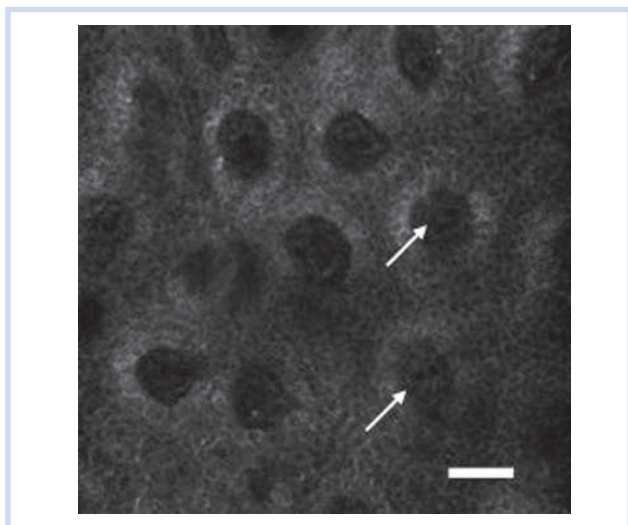


Рис. 8. Капилляры внутри дермальных сосочков.

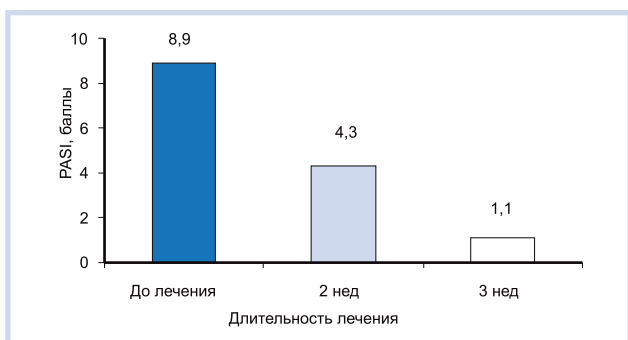


Рис. 9. Динамика усредненных показателей PASI в процессе лечения.

После терапии кремом *Унидерм* больных АД изменения морфологической структуры кожи характеризовались сохранением гиперкератоза при восстановлении отражательной способности рогового слоя, отсутствием паракератоза, уменьшением или полным исчезновением акантоза, восстановлением

нормальной архитектоники зернистого и шиповатого слоев (рис. 7), сохранением увеличенного размера зернистых кератиноцитов при восстановлении нормальных размеров шиповатых и базальных кератиноцитов, отсутствием спонгиоза, невыраженным папилломатозом, четкой границей перехода эпидермиса в дерму; как правило, правильной округлой формой дермальных сосочков, увеличением количества меланина в клетках базального слоя, особенно при формировании поствоспалительной пигментации, в сосочковой дерме отмечались сужение просвета капиллярной сети (рис. 8), отсутствие отека периваскулярного характера.

#### Терапия псориаза кремом *Унидерм*

Препарат применяли в группе из 20 пациентов в возрасте от 18 до 70 лет (12 мужчин и 8 женщин), у которых был установлен диагноз вульгарного псориаза. Длительность заболевания варьировала от 1 года до 25 лет. Площадь поражения кожи составляла от 5 до 26%. Индекс PASI составлял от 5,2 до 14,4 балла.

Для объективной оценки степени тяжести течения заболевания и эффективности терапии у наблюдаемых нами пациентов использовался индекс PASI. В целом по группе больных его средний показатель составил 8,9 балла.

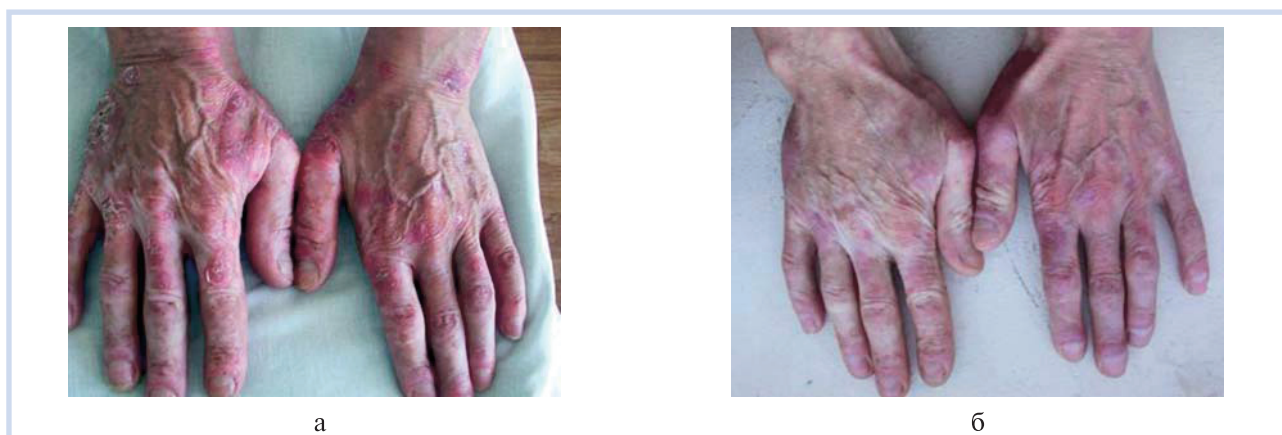После 2 нед лечения у всех больных отмечалось существенное снижение индекса PASI — он составил от 3,0 до 7,1 балла, а также значительный регресс субъективных проявлений — степень выраженности субъективных проявлений в среднем оценивалась как слабая (рис. 9).

После 3 нед лечения у всех больных отмечалось дальнейшее снижение индекса PASI (он составил от 0 до 3,0 балла), а также окончательный регресс субъективных проявлений.

Таким образом, после 3 нед лечения уровень положительного ответа на лечение колебался от 76 до 100%. Переносимость терапии самими пациентами оценивалась как хорошая и очень хорошая, ни у одного пациента за весь срок использования препарата нежелательные явления не наблюдались.


У 9 (45%) из 20 больных достигнута полная клиническая ремиссия (рис. 10), у 11 отмечалось значительное улучшение кожного процесса.

**Результаты УЗИ кожи у больных псориазом в процессе терапии препаратом *Унидерм*.** При обследовании больных псориазом до лечения с помощью метода ультразвуковой диагностики были выявлены следующие ультрасонографические характеристики: на патологически измененном участке кожи утолщение эпидермиса, дермы и снижение плотности дермы как в области папулы, так и на участках дермы, прилежащих к папуле (рис. 11, а). Эпидермис утолщен над папулой до 266 мкм, по сравнению со здоровой кожей — 172 мкм. Внутренняя структу-



**Рис. 10.** Больной псориазом, 57 лет.

а — до лечения; б — через 3 нед после терапии препаратом Унидерм.



**Рис. 11.** Данные ультразвуграфии кожи больного псориазом.

а — до лечения; б — после терапии препаратом Унидерм.

ра псориатических папул пониженной эхогенности, акустическая плотность в среднем 14 баллов. Толщина дермы, прилежащей к псориатической папуле, в среднем 1820 мкм, что больше, чем в здоровой коже, средняя толщина которой составляла 1086 мкм. Эхогенность дермы снижена по сравнению со здоровой кожей равномерно за счет визуализации большого количества трубчатых структур, что, вероятно, обусловлено дилатацией сосудистых элементов. Акустическая плотность дермы, прилежащей к папуле: в верхней части — 26 баллов, в нижней части — 30 баллов, средняя плотность — 24 балла. Отграничение дермы от подкожно-жировой ткани нечеткое. Подкожно-жировая клетчатка визуализируется на глубину 6,7 мм. Представлена зоной пониженной эхогенности с единичными линейными структурами повышенной эхогенности, ориентированными параллельно поверхности кожи.


После применения крема Унидерм показатели плотности дермы подверглись изменениям: акустическая плотность дермы увеличилась до 53 баллов, в

нижней части до 70 баллов, средняя плотность — 56 баллов (рис. 11, б).

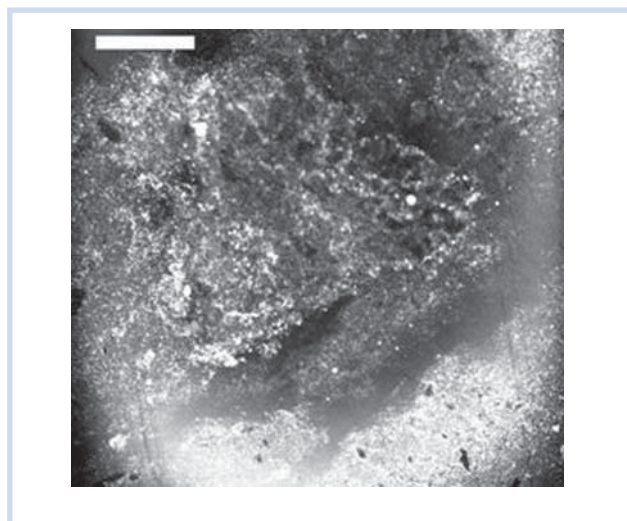
**Результаты КЛОСМ кожи у больных псориазом в процессе терапии кремом Унидерм.** По данным конфокальной микроскопии, проводимой с помощью прибора Vivascope 1500, у большинства больных псориазом в эпидермисе до начала лечения наблюдалась следующая морфологическая картина: значительно утолщенный роговой слой эпидермиса, значительный паракератоз (рис. 12), микроабсцессы Мунро (рис. 13), отсутствие зернистого слоя, изменена структура шиповатого слоя, в том числе утолщена цитоплазма кератиноцитов. Нарушено строение базального слоя — клетки неплотно прилегают друг к другу. Единичные сосочки дермы в поле зрения. Петли капилляров вытянуты, заметно расширены.

По результатам исследования кожи с помощью конфокального микроскопа через 2 нед лечения у большинства пациентов были установлены следующие изменения в эпидермисе: утолщенный роговой

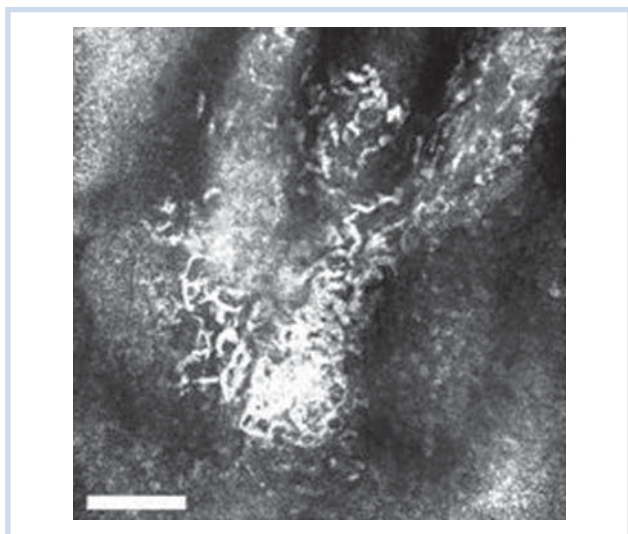




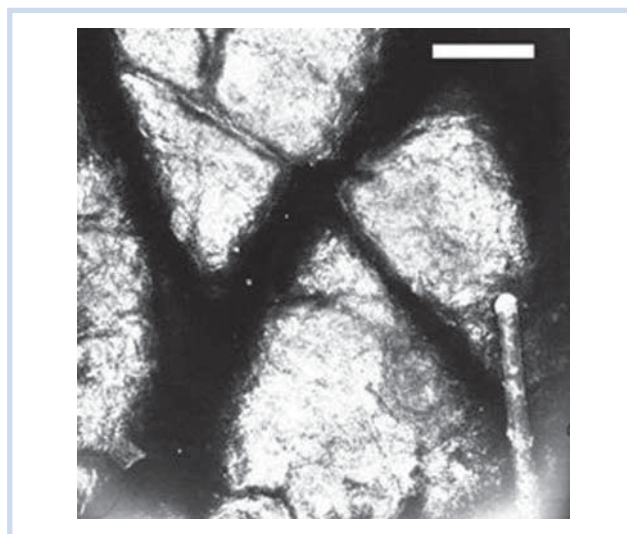
**Рис. 12.** Скопления клеток с вытянутыми ядрами на уровне рогового слоя.



**Рис. 14.** Незначительный паракератоз через 2 нед лечения препаратом Унидерм.



**Рис. 13.** Яркие скопления мигрирующих нейтрофилов внутри эпидермиса, также отмечаются яркие полосы инфильтрата.



**Рис. 15.** Восстановление нормальной структуры рогового слоя через 3 нед терапии препаратом Унидерм.

слой эпидермиса, нормальная структура шиповатого слоя, петли капилляров ориентированы параллельно и перпендикулярно поверхности кожи, незначительный паракератоз (рис. 14), наличие нормального зернистого слоя.

После 3 нед лечения кремом *Унидерм* выявлены следующие изменения в эпидермисе: восстановление нормальной структуры кожи, в том числе рогового слоя (рис. 15), отсутствие расширенных и удлиненных капилляров, соответствующее норме содер-

жание меланина в клетках эпидермиса (у 17 пациентов, лишь у 3 — незначительное увеличение содержания меланина в клетках эпидермиса).

Таким образом, комплексная клинико-инструментальная оценка эффективности применения крема *Унидерм* при лечении АД и псориаза различной степени тяжести позволила выявить высокую клиническую эффективность, хорошую переносимость, отсутствие побочных эффектов данной терапии и высокую комплаентность к ней больных.

\*\*\*